

ΕΠΙΠΕΦΥΚΙΤΙΔΕΣ

Μαρία Ι. Καλυβιανάκη, MD, PhD

5 Νοεμβρίου 2023

ΟΡΙΣΜΟΣ

- ▣ **Επιπεφυκίτιδα:** Η φλεγμονή του επιπεφυκότα, της λεπτής μεμβράνης που καλύπτει το σκληρό (βολβικός) και το εσωτερικό των βλεφάρων (βλεφαρικός)
- ▣ Προκαλείται αγγειοδιαστολή με αποτέλεσμα **κόκκινο μάτι**

ΕΙΔΗ ΕΠΙΠΕΦΥΚΤΙΔΩΝ

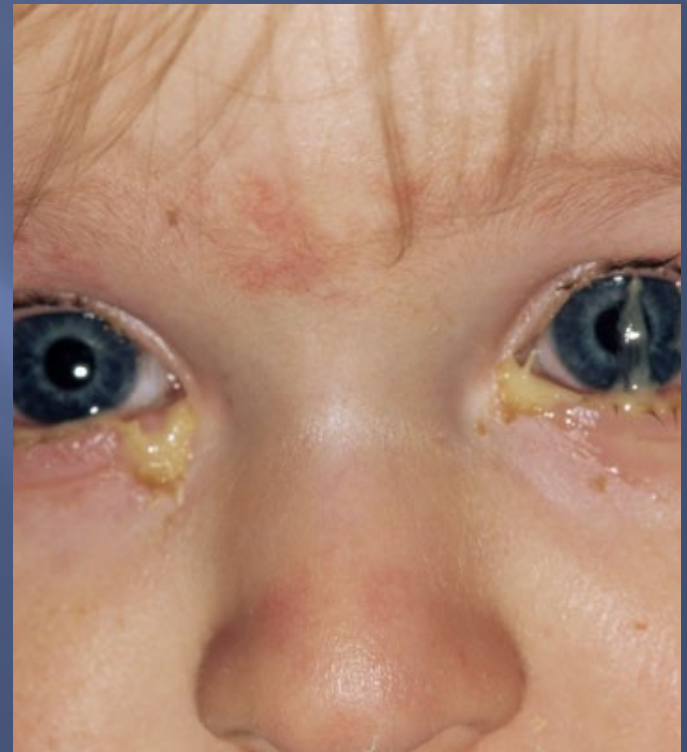
- ▣ **Λοιμώδης:**
 - Βακτηριακή: 50-75% στα παιδιά
 - Ιογενής: συχνότερη στους ενήλικες
- ▣ **Αλλεργική:** 15-40% πληθυσμού
- ▣ Τοξική (από φάρμακα, κολλύρια)
- ▣ Σχετιζόμενη με συστ. νοσήματα (σ. Sjogren, Stevens-Johnson, ν. Kawasaki)

ΒΑΚΤΗΡΙΑΚΗ ΕΠΙΠΕΦΥΚΙΤΙΔΑ

- ▣ Μετάδοση: μέσω άμεσης επαφής (σταγονίδια, μολυσμένα χέρια, πετσέτες, τονόμετρα)
- ▣ Σε συνδυασμό με ωτίτιδα, ρινίτιδα
- ▣ Σε συνδυασμό με βλεφαρίτιδα
- ▣ Σπάνια ενδογενής μεταφορά (γονόκοκκος-μηνιγγιτιδόκοκκος)

ΒΑΚΤΗΡΙΑΚΗ ΕΠΙΠΕΦΥΚΙΤΙΔΑ

- ▣ Διάχυτη υπεραιμία
- ▣ Κίτρινες ή πράσινες εκκρίσεις
- ▣ Συνήθως και στους δύο οφθαλμούς



ΣΥΝΗΘΗ ΜΙΚΡΟΒΙΑ

- ▣ *Staphylococcus aureus*, *epidermidis*
- ▣ *Streptococcus pneum.*, *pyogenes*
- ▣ *Haemophilus infl.*, *Moraxella catarrhalis*
(παιδιά)
- ▣ *Pseudomonas*
- ▣ *Neisseria*
- ▣ *Chlamydia Trachomatis*

ΧΛΑΜΥΔΙΑ

- ▣ Επιπεφυκίτιδα ενηλίκων εξ εγκλείστων:
άμεση επαφή
- ▣ Τράχωμα: **χρόνια** επιπεφυκίτιδα, σε κακές συνθήκες υγιεινής
- ▣ Βλεννοπυώδεις εκκρίσεις
- ▣ Θυλάκια- ίνωση- συμβλέφαρο
- ▣ Διόγκωση πρωταίου λεμφαδένα

ΘΕΡΑΠΕΙΑ

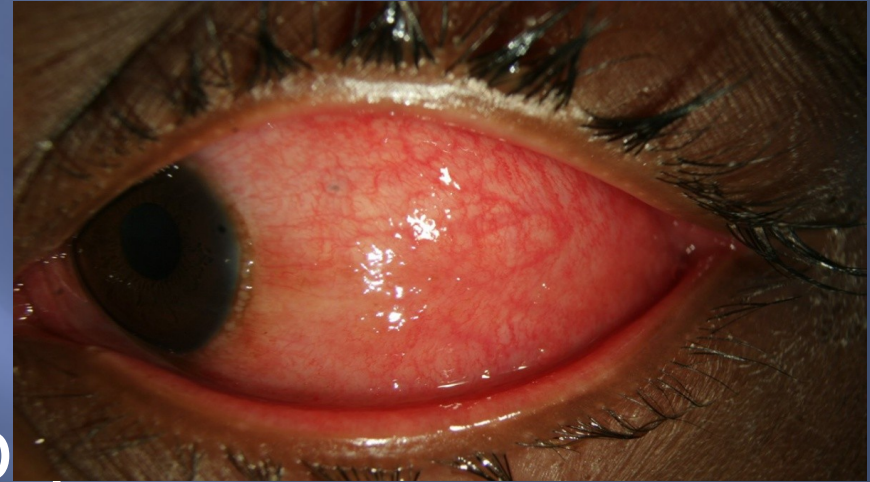
- ▣ Αυτοϊάση στο 65% των περιπτώσεων
- ▣ **Τοπικά αντιβιοτικά:** Μείωση διάρκειας και έντασης συμπτωμάτων
 - Αμινογλυκοσίδες: Τομπραμυκίνη
 - Χλωραμφενικόλη
 - Φουσιδικό οξύ
 - Κινολόνες
- ▣ **Συστηματικά** Αζιθρομυκίνη (εκλογής), ερυθρομυκίνη, δοξυκυκλίνη σε χλαμύδια

ΙΟΓΕΝΗΣ ΕΠΙΠΕΦΥΚΙΤΙΔΑ

- ▣ Επιδημική κερατοεπιπεφυκίτιδα σε ενήλικες (Αδενοϊοί 8,19,37)
- ▣ Pharyngoconjunctival fever στα παιδιά (Αδενοϊοί 3,4,7)

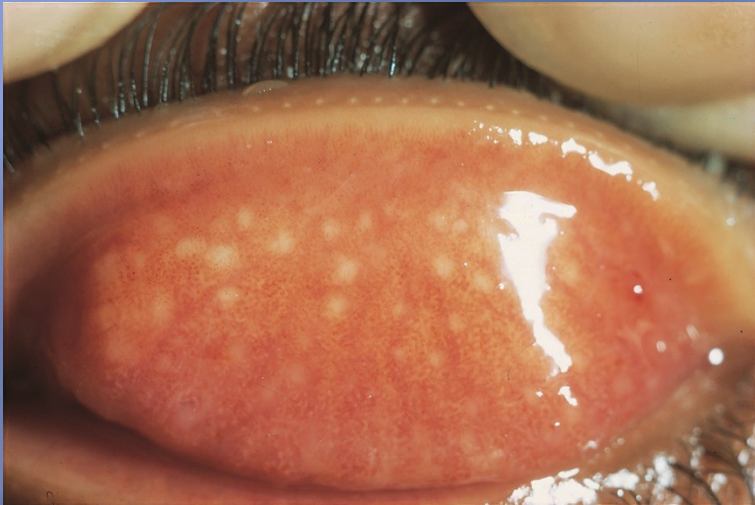
ΙΟΓΕΝΗΣ ΕΠΙΠΕΦΥΚΙΤΙΔΑ

- ▣ Ροζ μάτι
- ▣ Δακρύρροια
- ▣ Οίδημα βλεφάρων
- ▣ Αρχικά ετερόπλευρη
- ▣ **Θυλάκια** και πετέχειες επιπεφυκότητα
- ▣ Διόγκωση προωτιαίου λεμφαδένα
- ▣ Ψευδομεμβράνες σε βαριές περιπτώσεις

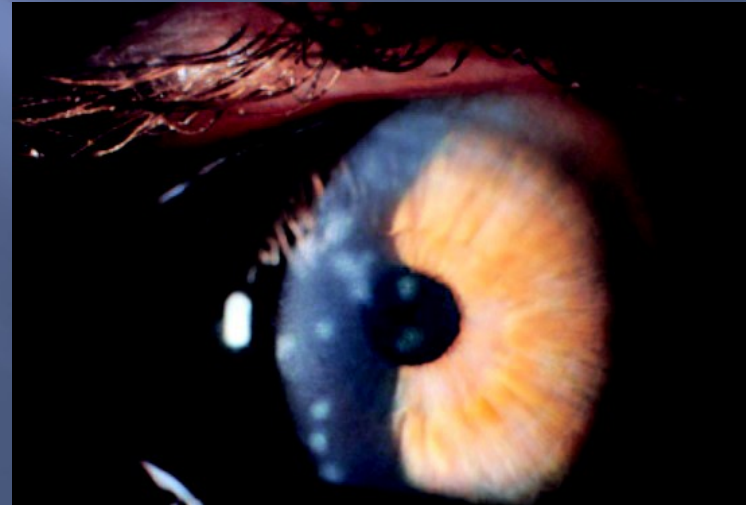


ΙΟΓΕΝΗΣ ΕΠΙΠΕΦΥΚΙΤΙΔΑ

- ▣ Θυλάκια
επιπεφυκότητα



- ▣ Υποεπιθηλιακές
θολερότητες
κερατοειδούς



ΘΕΡΑΠΕΙΑ

- ▣ Τεχνητά δάκρυα
- ▣ Povidone-Iodine 2%
- ▣ Desodrop (Bausch+Lomb): LipozonEye (ηλιέλαιο επεξεργασμένο με τη χρήση όζοντος, φωσφολιπίδια σόγιας)
- ▣ Δεξαμεθαζόνη
- ▣ Φλουορομεθολόνη (σε υποεπιθηλιακές θολερότητες κερατοειδούς)

ΑΛΛΕΡΓΙΚΗ ΕΠΙΠΕΦΥΚΙΤΙΔΑ

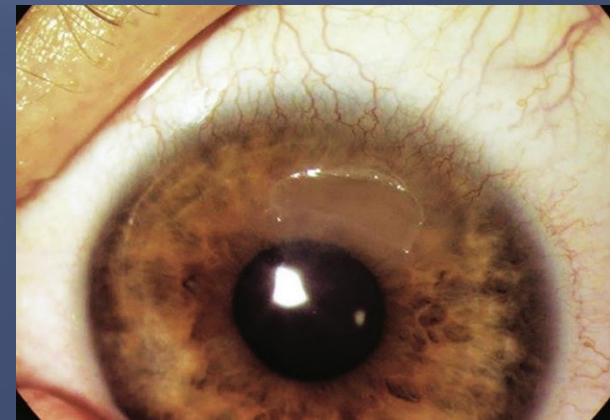
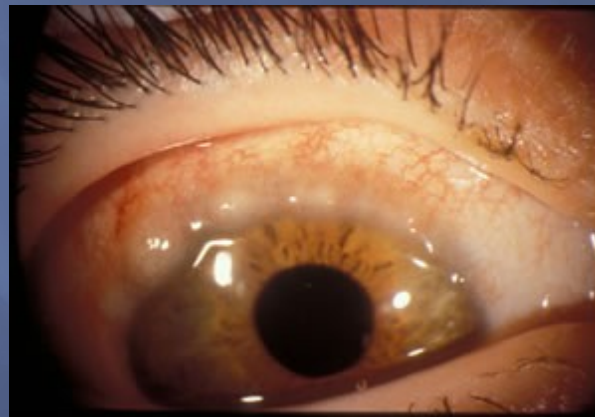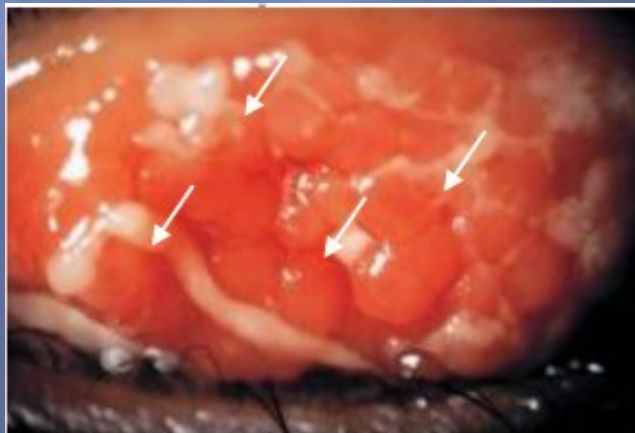
- ▣ Κνησμός
- ▣ Δακρύρροια- βλεννώδεις εκκρίσεις
- ▣ Οίδημα βλεφάρων

ΑΛΛΕΡΓΙΚΗ ΕΠΙΠΕΦΥΚΙΤΙΔΑ

- ▣ Απλή: χύμωση, οίδημα βλεφάρων
- ▣ **Εαρινή (Vernal KC):**
 - Μαστοκύτταρα, ηωσινόφιλα, Th2 κυτταρα, κυτοκίνες

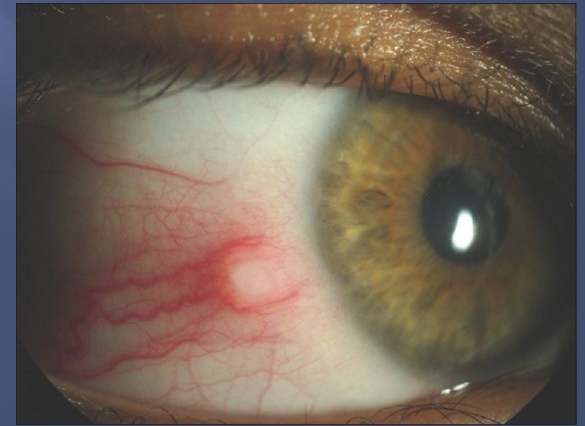VERNAL KC

- ▣ Θηλές βλεφαρικού επιπεφυκότα
- ▣ Προσβολή ΣΚΟ (Horner-Trantas dots)
- ▣ Κερατίτιδα, ελλείματα επιθηλίου, έλκη κερατοειδούς, πλάκες επιθηλίου κερατοειδούς



ΑΛΛΕΡΓΙΚΗ ΕΠΙΠΕΦΥΚΙΤΙΔΑ

- ▣ **Ατοπική:** συνδυασμός με δερματίτιδα, πιο συχνά σε ενήλικες, όλο το χρόνο
- ▣ **Φλυκταινώδης:** οζώδης φλεγμονή ως αντίδραση υπερευαισθησίας σε αντιγόνο (Staph. aureus),



ΘΕΡΑΠΕΙΑ

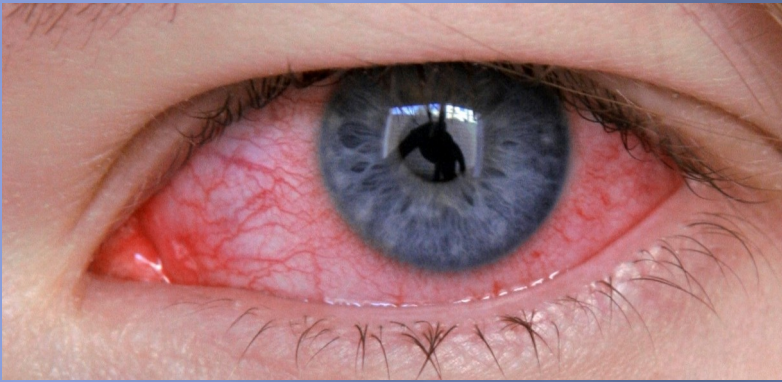
- ▣ Τεχνητά δάκρυα
- ▣ Σταθεροποιητές μαστοκυττάρων
- ▣ Αντιισταμινικά κολλύρια
- ▣ Τοπικά κορτικοστεροειδή:
δεξαμεθαζόνη, φλουορομεθολόνη=>
Αύξηση ΕΟΠ, καταρράκτης
- ▣ Κυκλοσπορίνη (Restasis)
- ▣ Tacrolimus (Protopic oint 0,03 ή 0,1%)

Shoughy S. Efficacy and safety of low-dose topical tacrolimus in vernal keratoconjunctivitis. Clinical Ophthalmology, 2016

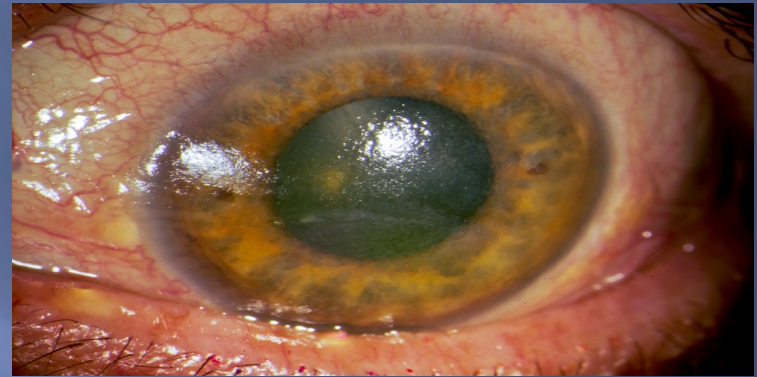ΛΑΘΗ ΑΝΤΙΜΕΤΩΠΙΣΗΣ

- ▣ Συνήθης πρακτική να δίνεται θεραπεία με αντιβιοτικά και μικτά κολλύρια από φαρμακεία και γενικά ιατρεία
- ▣ Κατάχρηση αντιβιοτικών
- ▣ Επιπλοκές στεροειδών (γλαύκωμα, καταρράκτης)
- ▣ Κίνδυνος λανθασμένης διάγνωσης

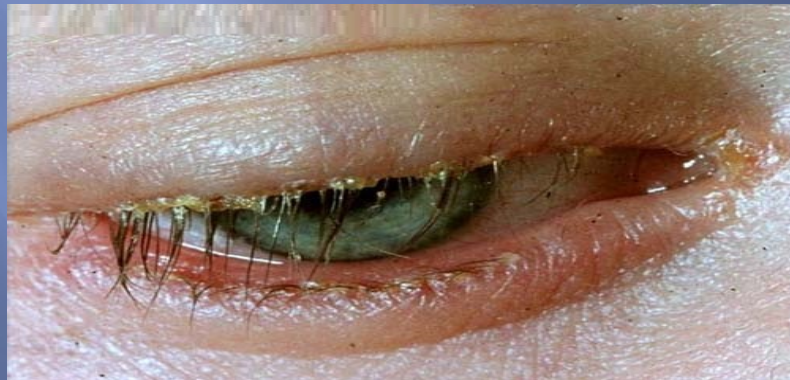
ΕΙΝΑΙ ΚΑΘΕ ΚΟΚΚΙΝΟ ΜΑΤΙ ΕΠΙΠΕΦΥΚΙΤΙΔΑ?



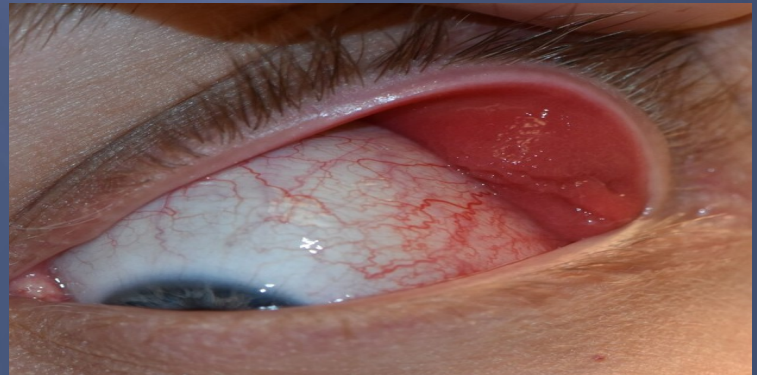Ιριδοκυκλίτιδα



Ξηροφθαλμία



Βλεφαρίτιδα



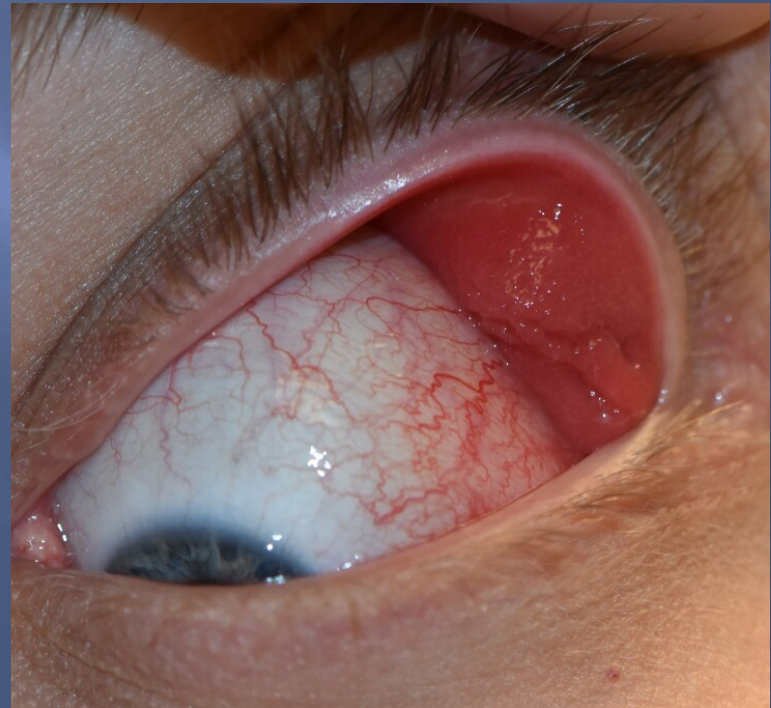Σ. Χαλαρών
βλεφαρίων

DD DRY EYE DISEASE

- ▣ Συμπτώματα: ερυθρότητα, αίσθημα ξένου σώματος, καύσος, βλεννώδεις εκκρίσεις
- ▣ Συχνό αίτιο η βλεφαρίτιδα (δυσλειτουργία των Μείβομιανών αδένων) => διαταραχή της λιπιδικής στιβάδας των δακρύων
- ▣ Κλινική εικόνα χρόνιας επιπεφυκίτιδας

DD FLOPPY EYELID SYNDROME

- ▣ Χρόνιος ερεθισμός του βλεφαρικού επιπεφυκότα λόγω χαλαρών βλεφάρων
- ▣ Παχυσαρκία
- ▣ Συνδέεται με άπνοια ύπνου
- ▣ Κλινική εικόνα χρόνιας επιπεφυκίτιδας



ΑΜΕΣΗ ΠΑΡΑΠΟΜΠΗ

- ▣ Πόνος
- ▣ Μείωση της όρασης
- ▣ Υποκείμενο νόσημα

ΣΥΜΠΕΡΑΣΜΑΤΑ

- ▣ Η επιπεφυκίτιδα είναι πολύ συχνή και συνήθως αυτοπεριοριζόμενη νόσος
- ▣ Καλό να αποφεύγεται η κατάχρηση αντιβιοτικών ευρέος φάσματος, καθώς οι ιογενείς και οι αλλεργικές συχνότερες
- ▣ Η χρόνια επιπεφυκίτιδα δημιουργεί προβλήματα στη θεραπεία

ΕΥΧΑΡΙΣΤΩ ΓΙΑ ΤΗΝ ΠΡΟΣΟΧΗ ΣΑΣ!