

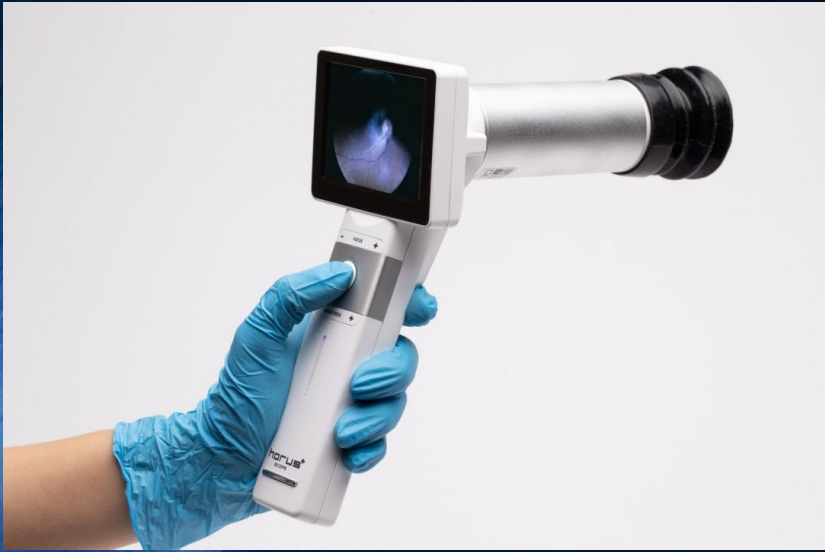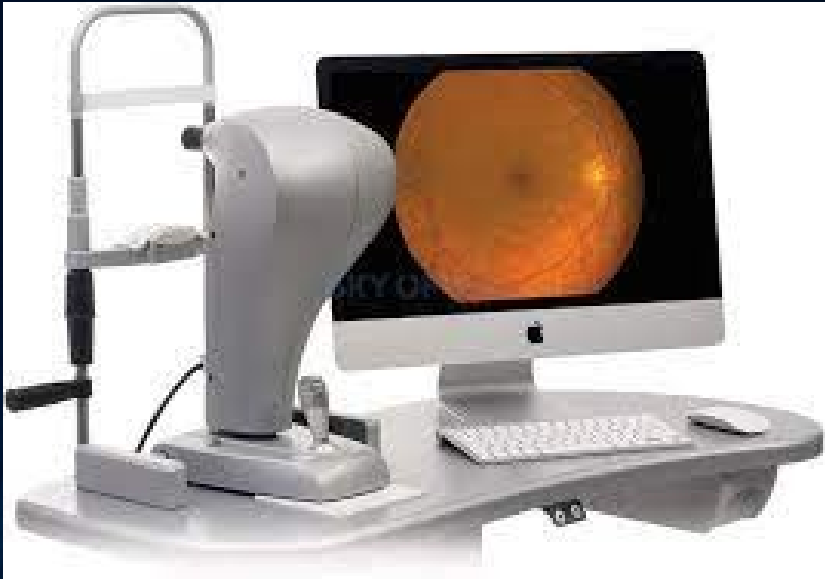Η ΒΥΘΟΣΚΟΠΗΣΗ ΣΤΟΝ ΥΠΕΡΤΑΣΙΚΟ ΑΣΘΕΝΗ



ΖΑΧΑΡΙΟΥΔΑΚΗΣ ΑΝΔΡΕΑΣ

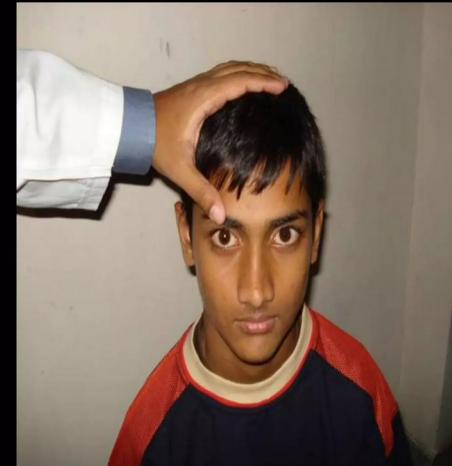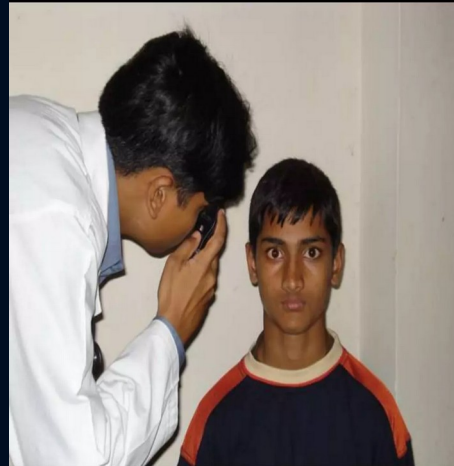ΒΕΝΙΖΕΛΕΙΟ ΓΕΝΙΚΟ ΝΟΣΟΚΟΜΕΙΟ

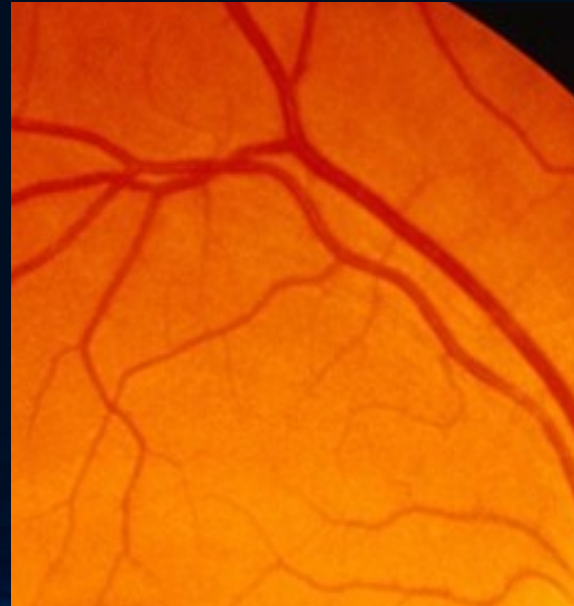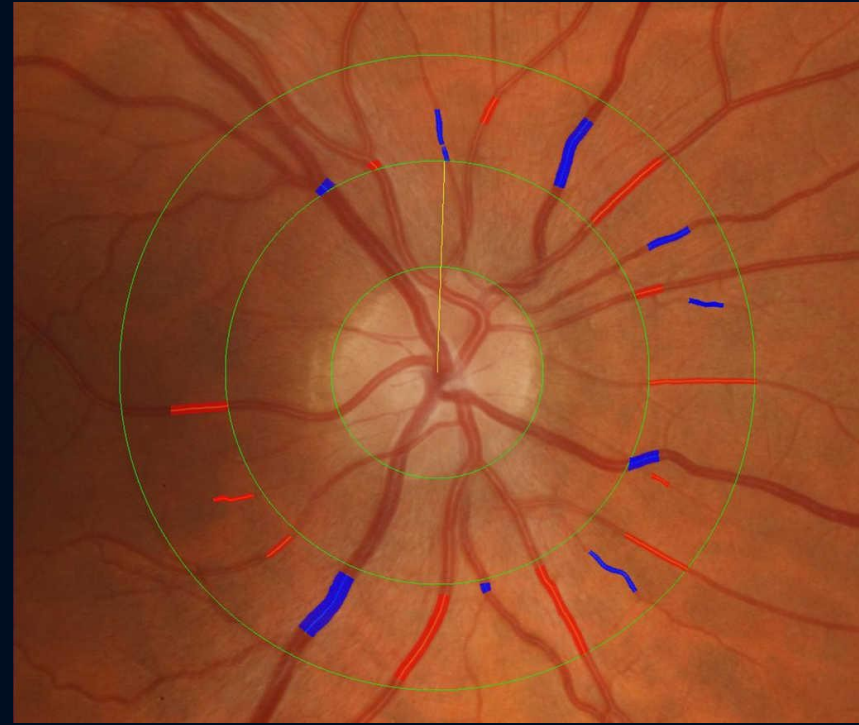

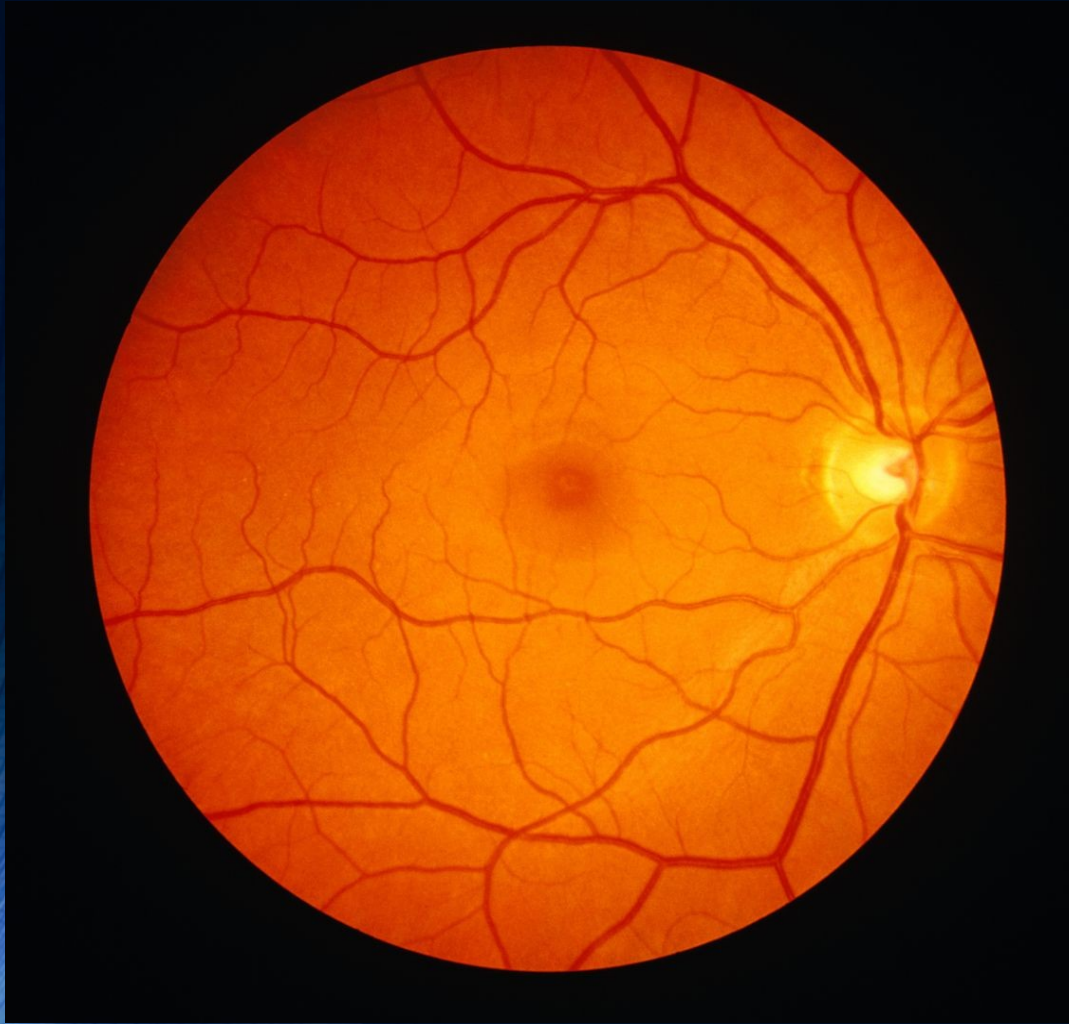




- Patient's right eye/ your right eye / your right hand /patient's right side & vice versa.





ΥΠΕΡΤΑΣΙΚΗ ΑΜΦΙΒΛΗΣΤΡΟΕΙΔΟΠΑΘΕΙΑ

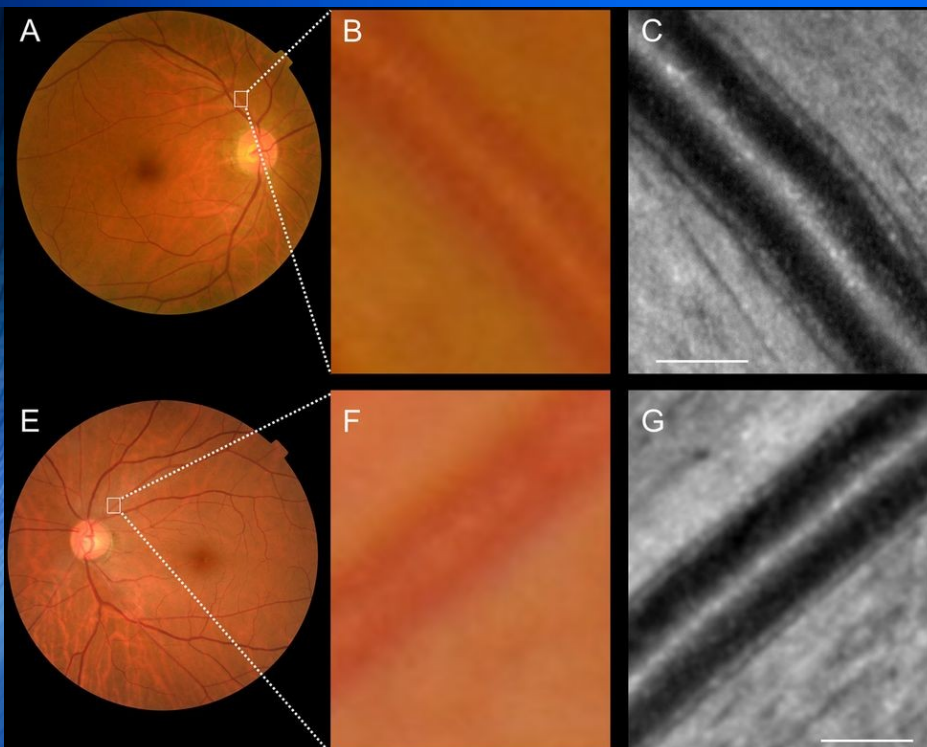
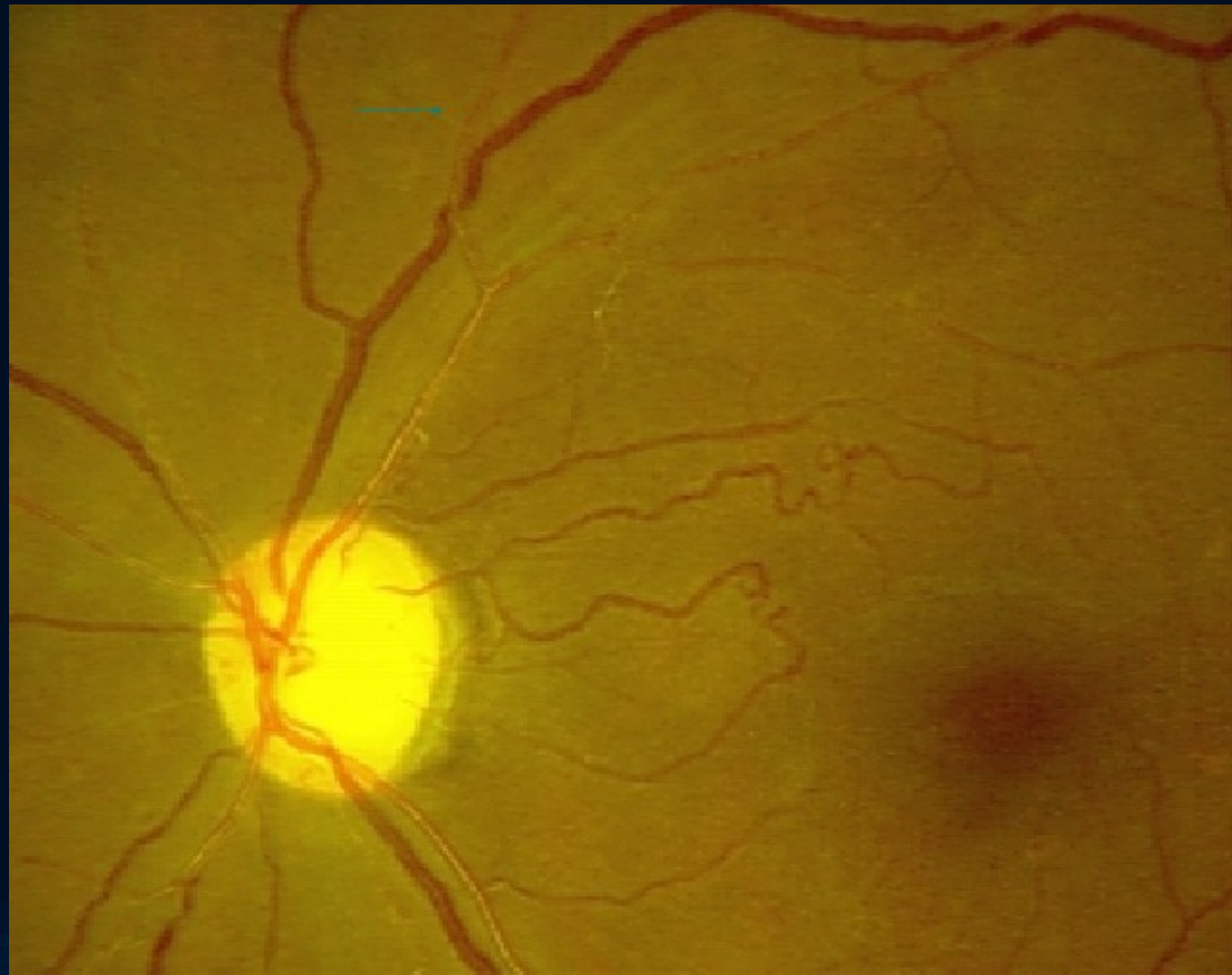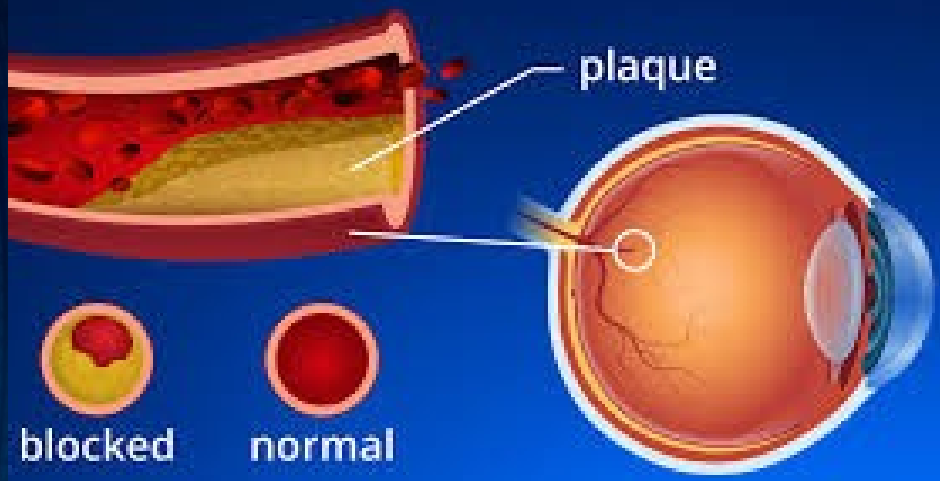
Αναφέρεται στις αλλοιώσεις που προκαλεί στον οφθαλμό η αυξημένη αρτηριακή πίεση.

- $>140/90$
- Κακοήθη $>200/130$
- Αμφιβληστροειδή, χοριοειδή, οπτικό νεύρο (χαρακτηριστικά)

ΣΗΜΑΣΙΑ ΒΥΘΟΣΚΟΠΗΣΗΣ

- Βλέπουμε την πραγματική κατάσταση των αγγείων σε ένα όργανο στόχο
- Βοηθάει στην πρώιμη διάγνωση / θεραπεία
- Παρακολούθηση της πορείας της νόσου
- Θεραπεία του οφθαλμού

Αρτηριοσκλήρυνση



ΚΛΙΝΙΚΑ ΣΗΜΕΙΑ

ΑΜΦΙΒΛΗΣΤΡΟΕΙΔΟΠΑΘΕΙΑ

- Στένωση αρτηριών εστιακή ή γενικευμένη
- Αλλοιώσεις αρτηριοφλεβική διασταурωση
- Αδιαφάνεια τοιχώματος αρτηριών
- Αιμορραγίες
- Μικροανευρίσματα
- Εξιδρώματα μαλακά και σκληρά
- Οίδημα αμφ/δη

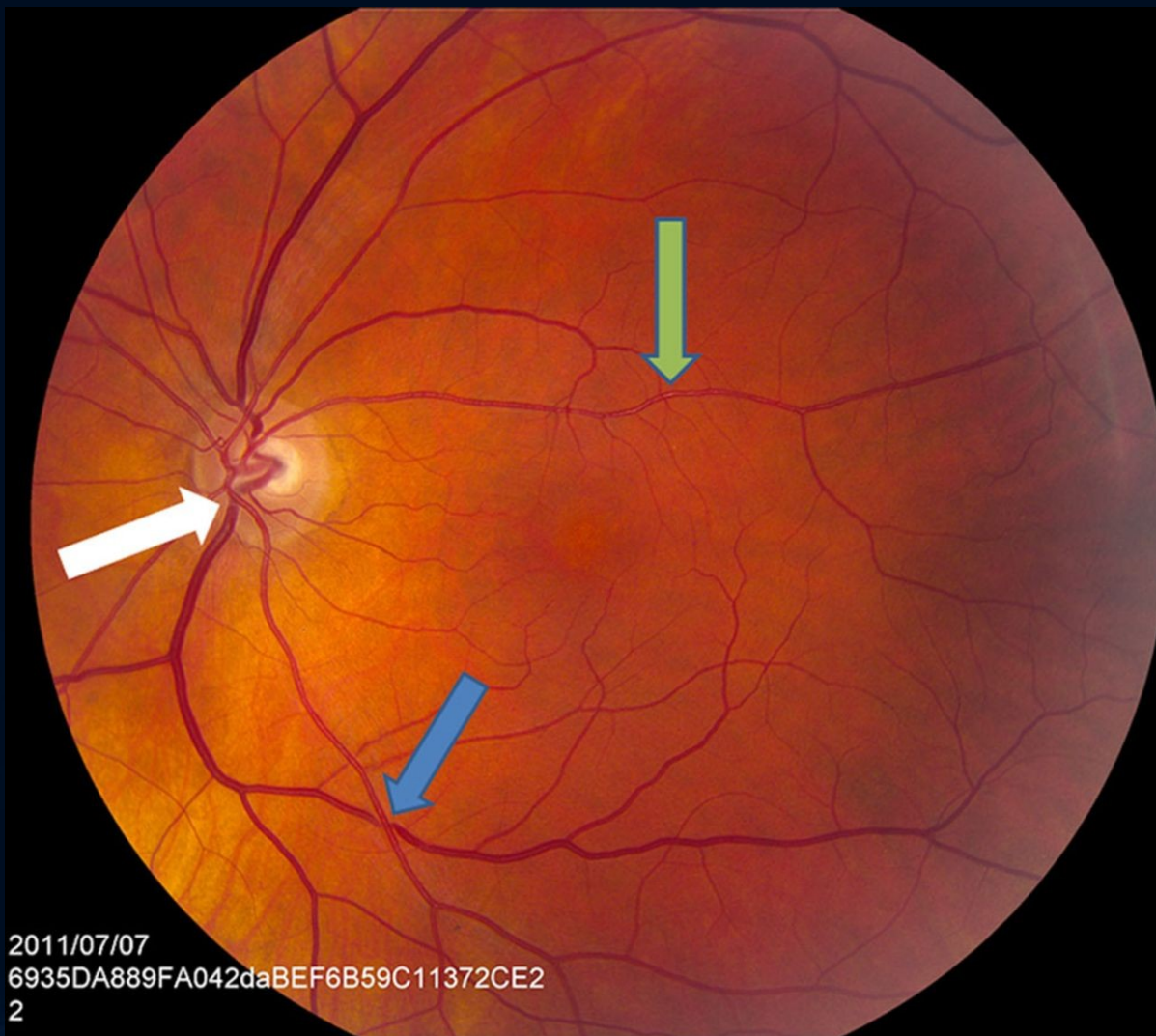
ΧΟΡΙΟΕΙΔΟΠΑΘΕΙΑ

- Αγγειακές χοριοειδικές αλλοιώσεις
- Εστιακές βλάβες ΜΕ
- Γενικευμένες εκφυλιστικές αλλοιώσεις ΜΕ

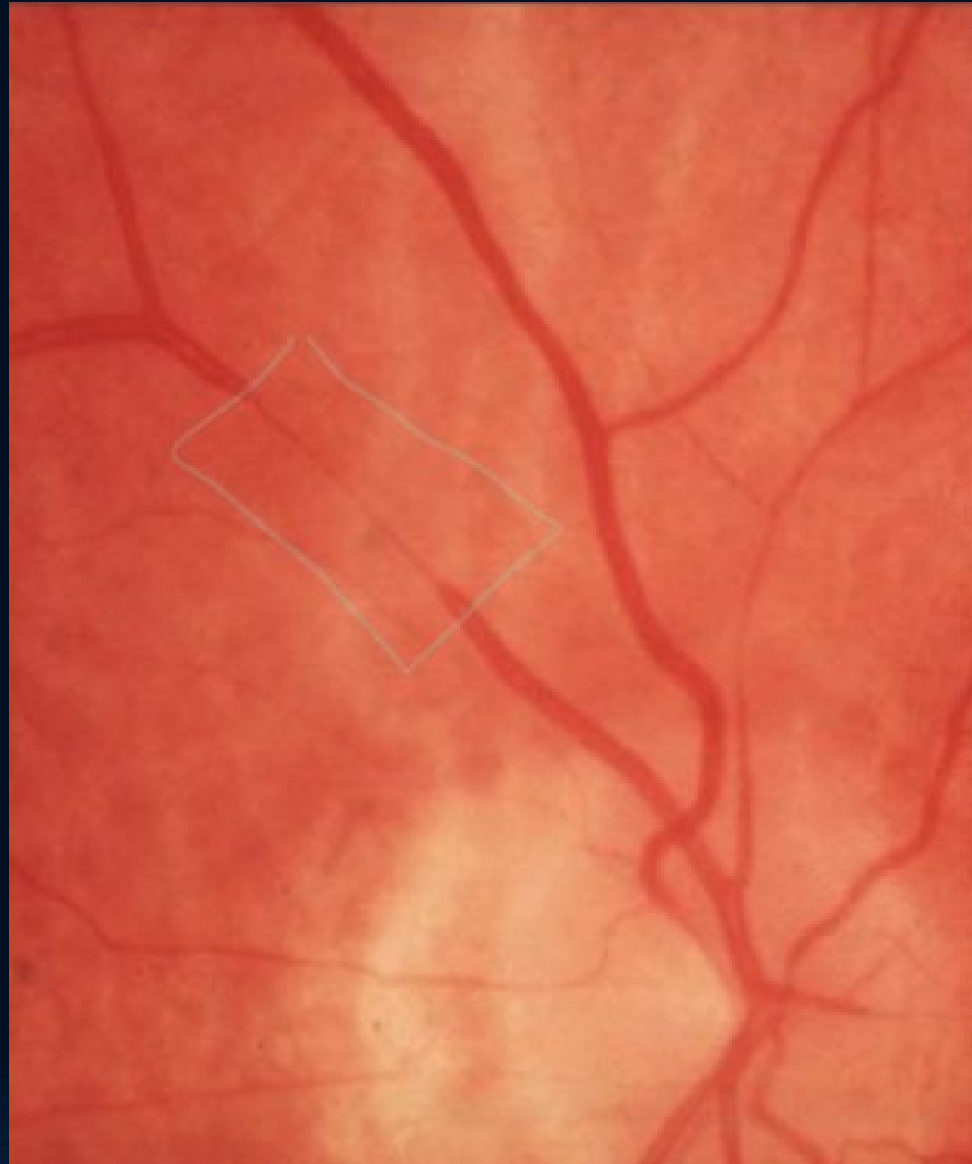
ΝΕΥΡΟΠΑΘΕΙΑ

- Οίδημα ΟΘ
- Εκφυλιστικές χρονιες αλλοιώσεις ΟΝ

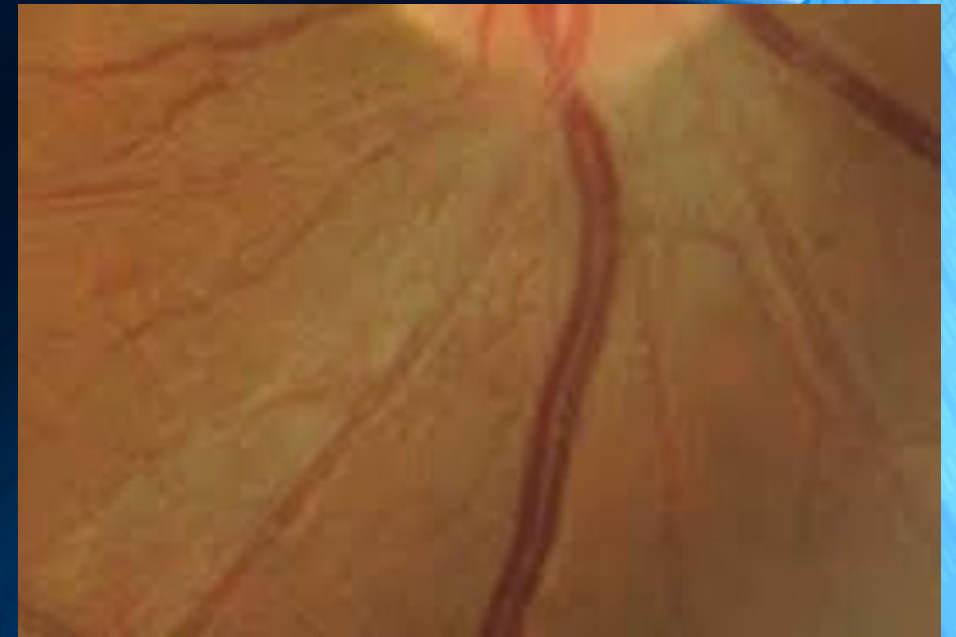
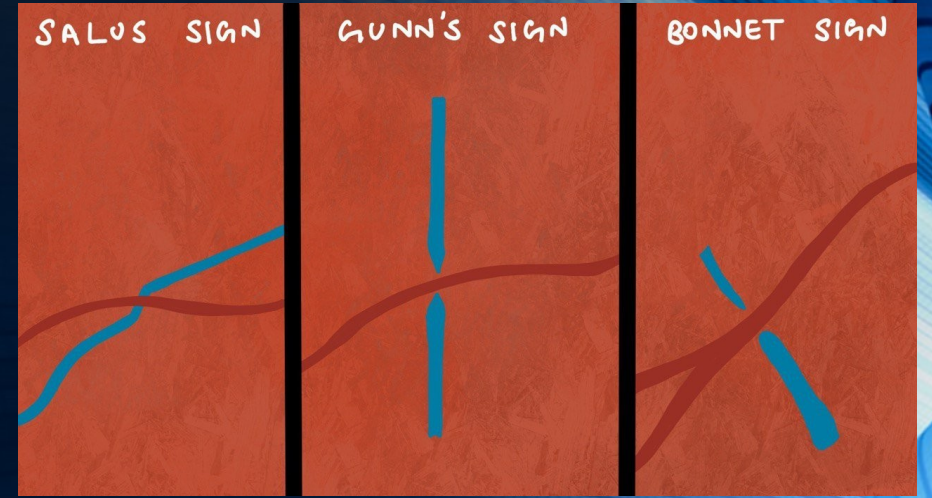
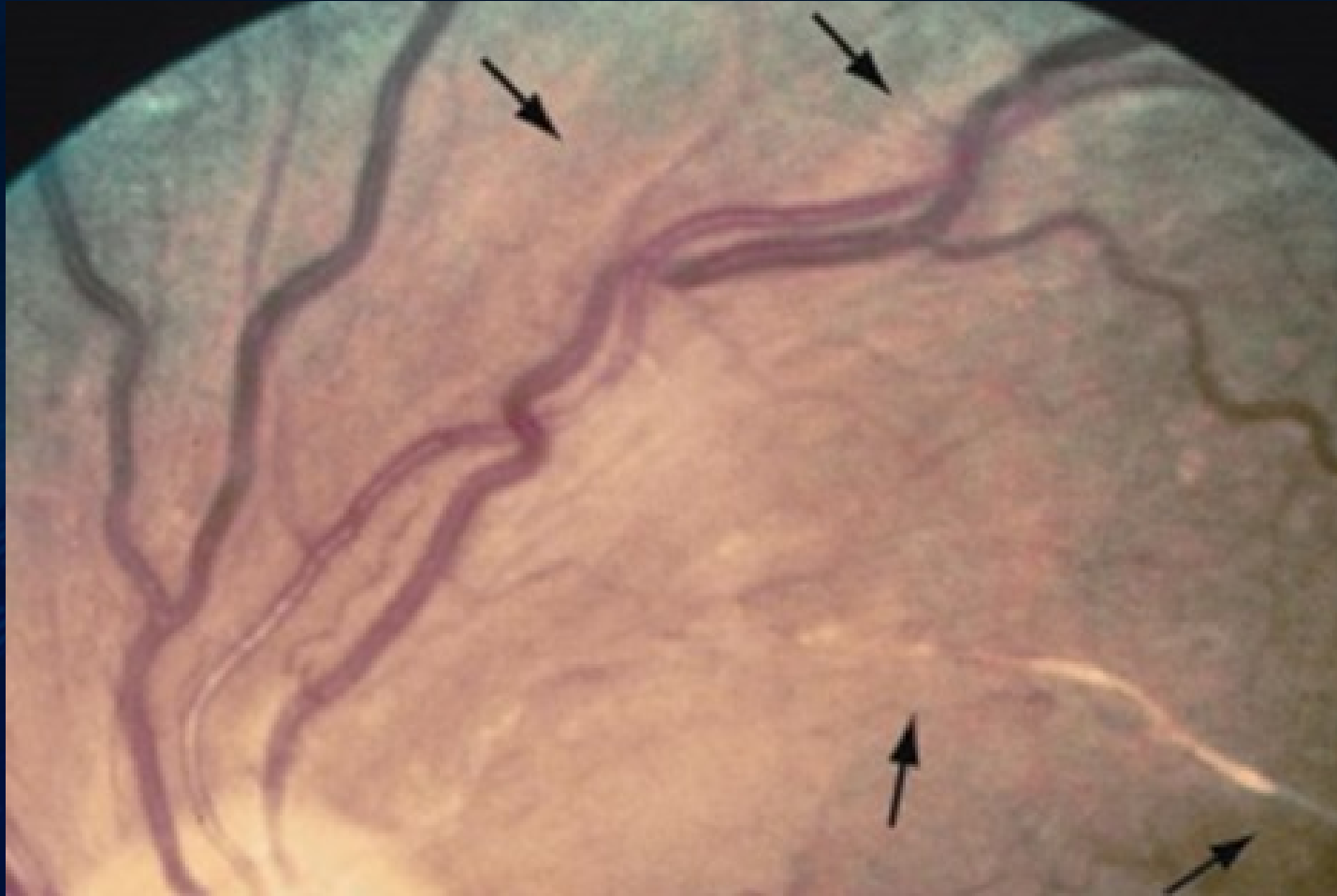
Γενικευμένη
στένωση



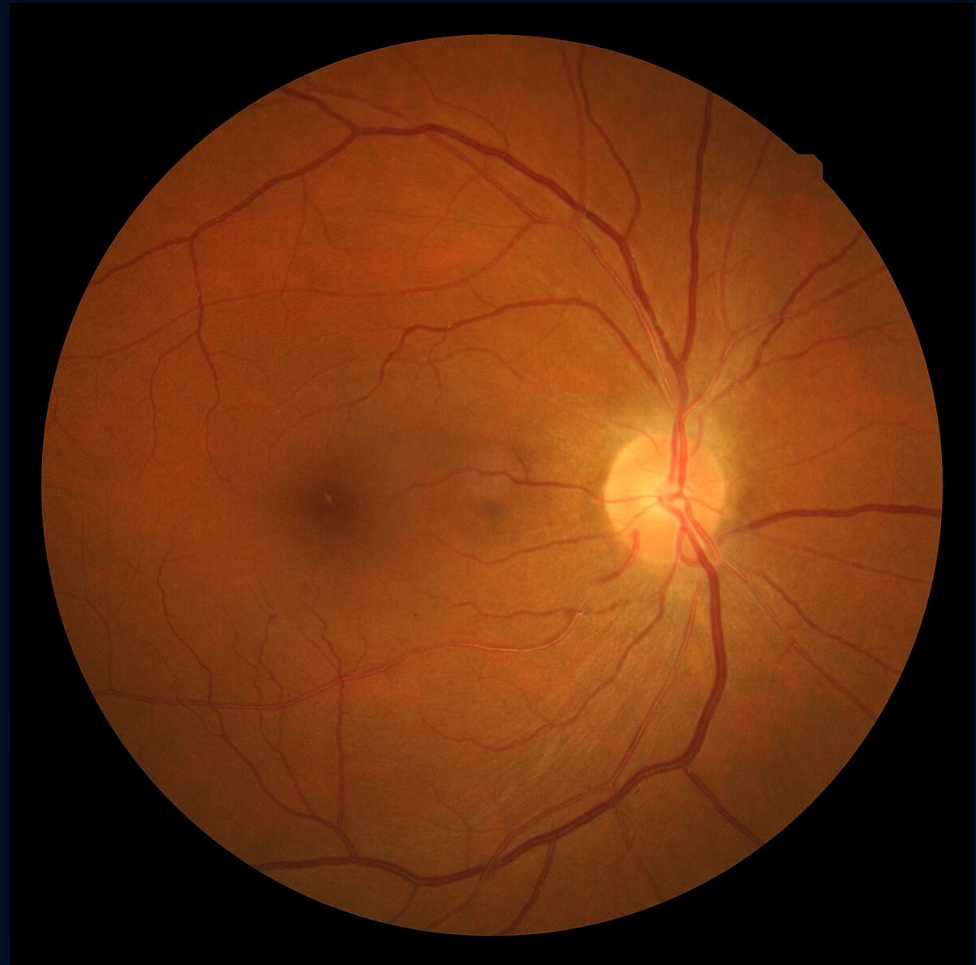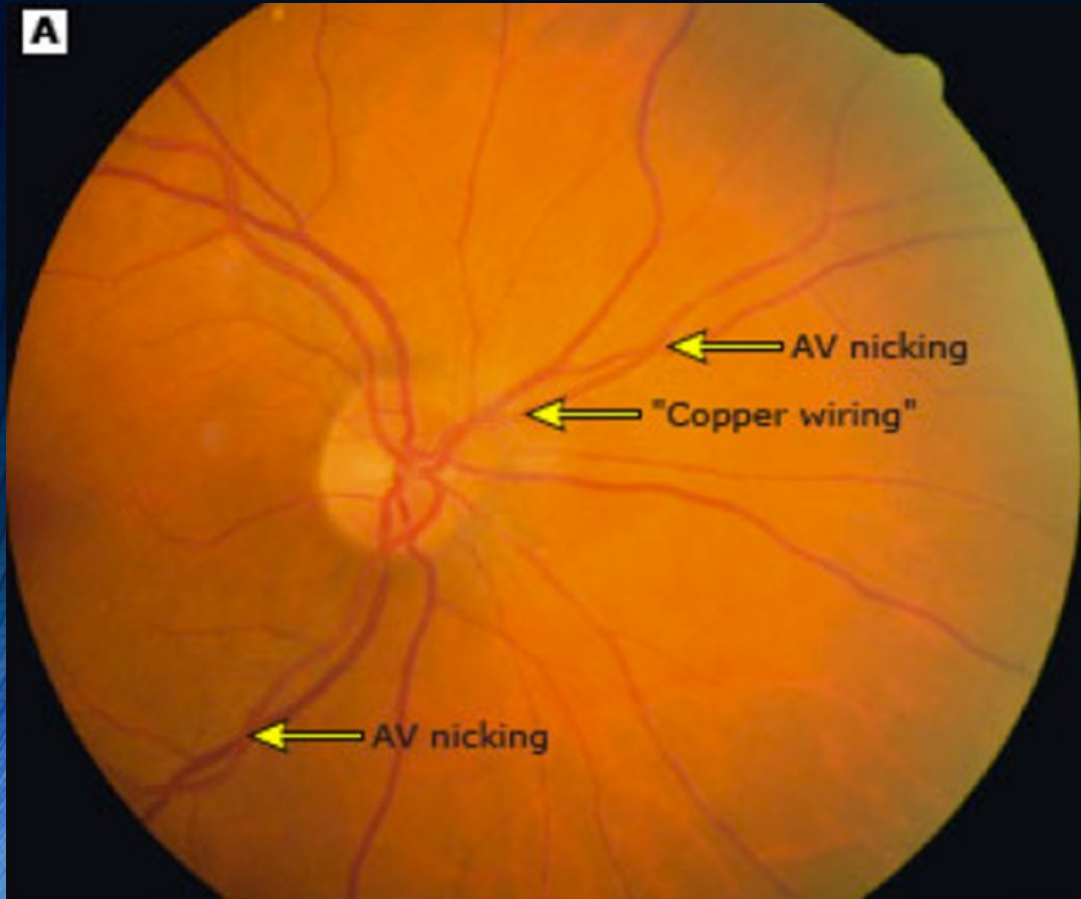
Εντοπισμένη
στένωση



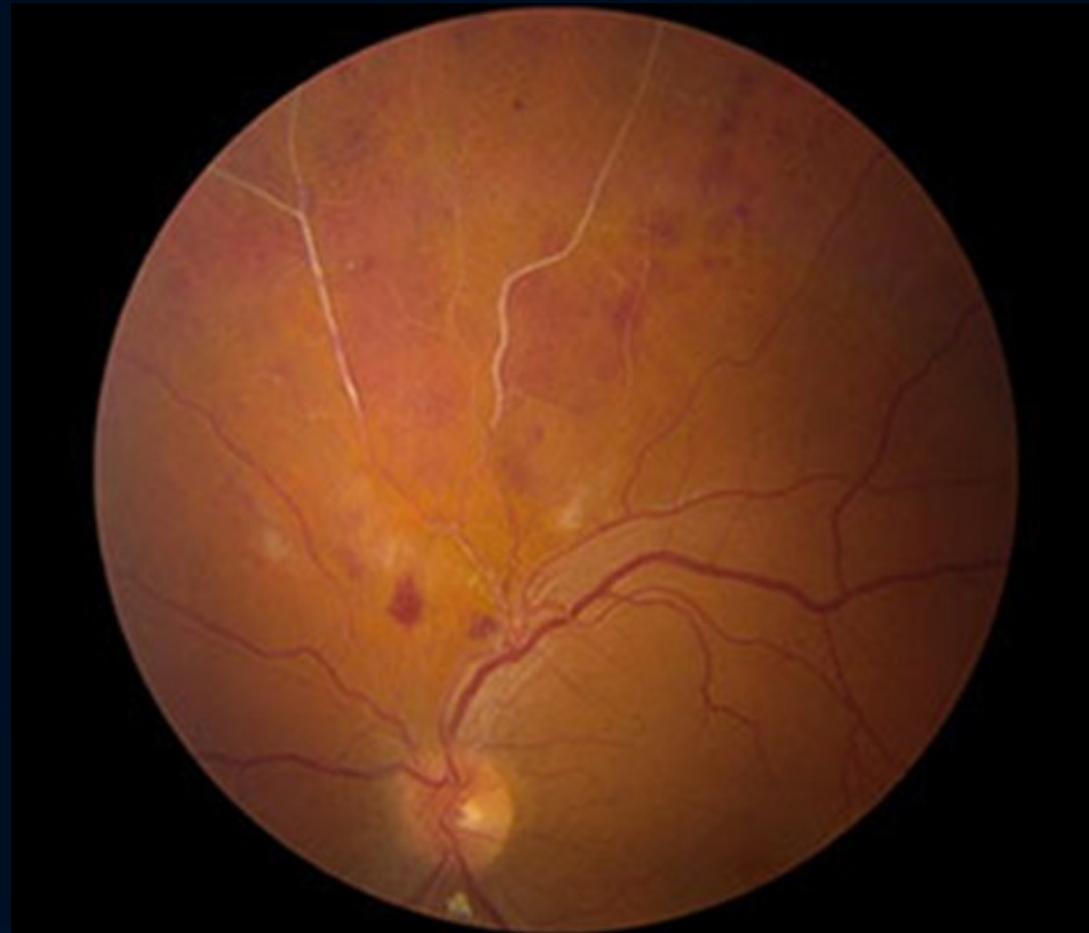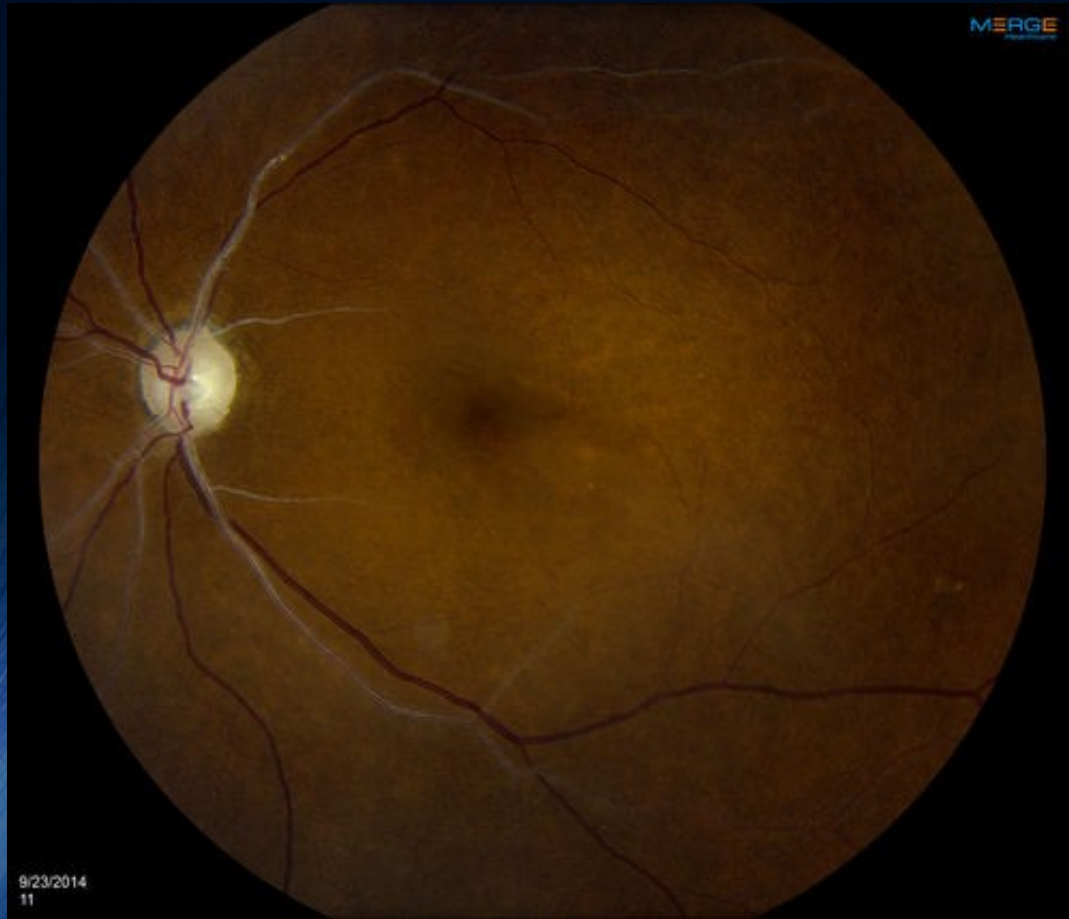- Salus sign
- Gunn sign
- Bonnet sign



Copper wiring

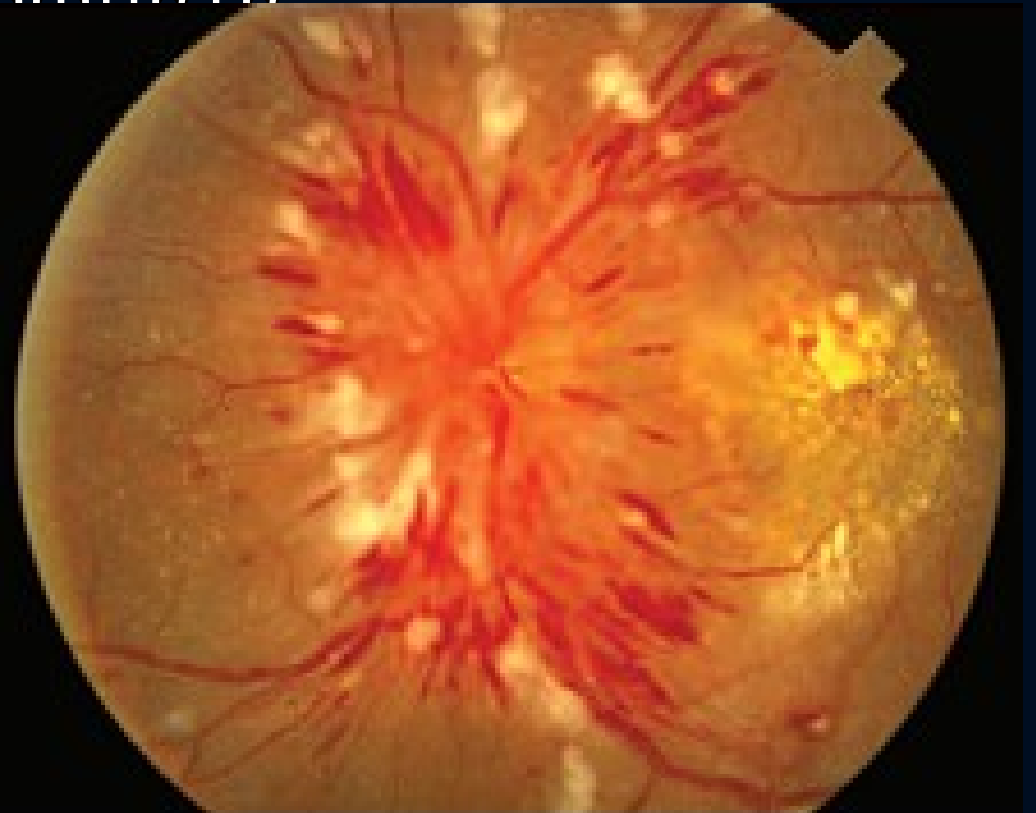
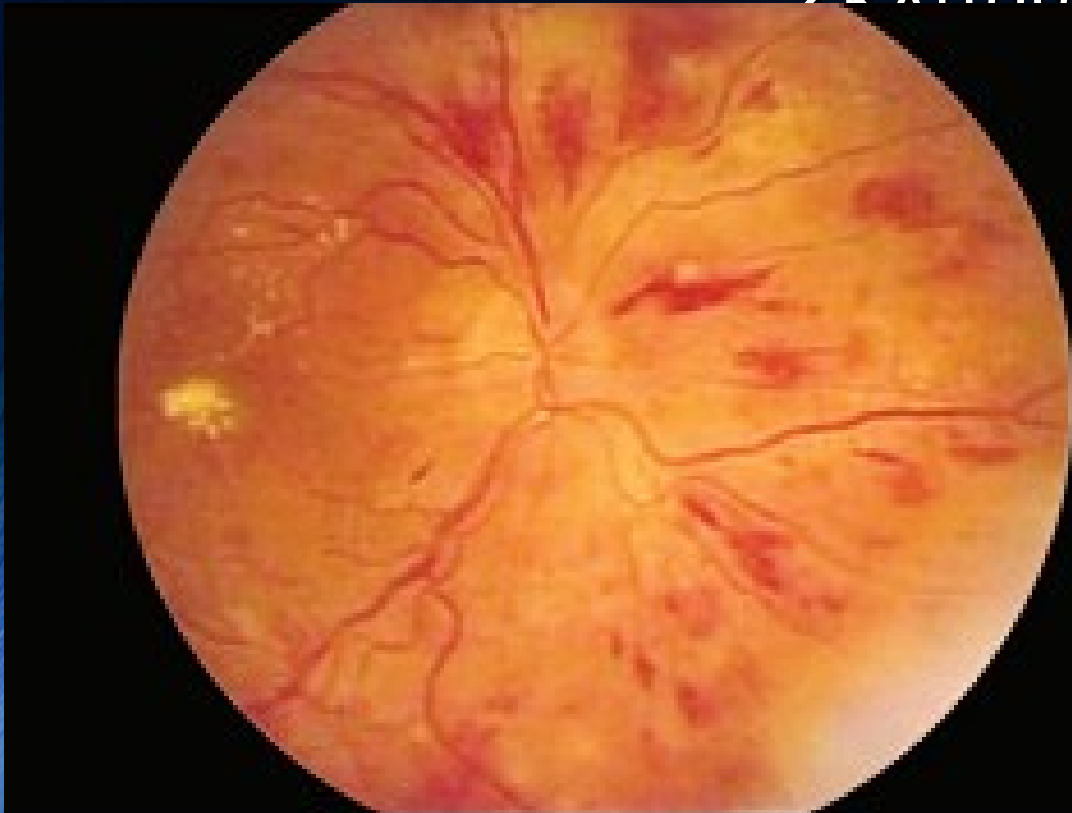

Silver wiring

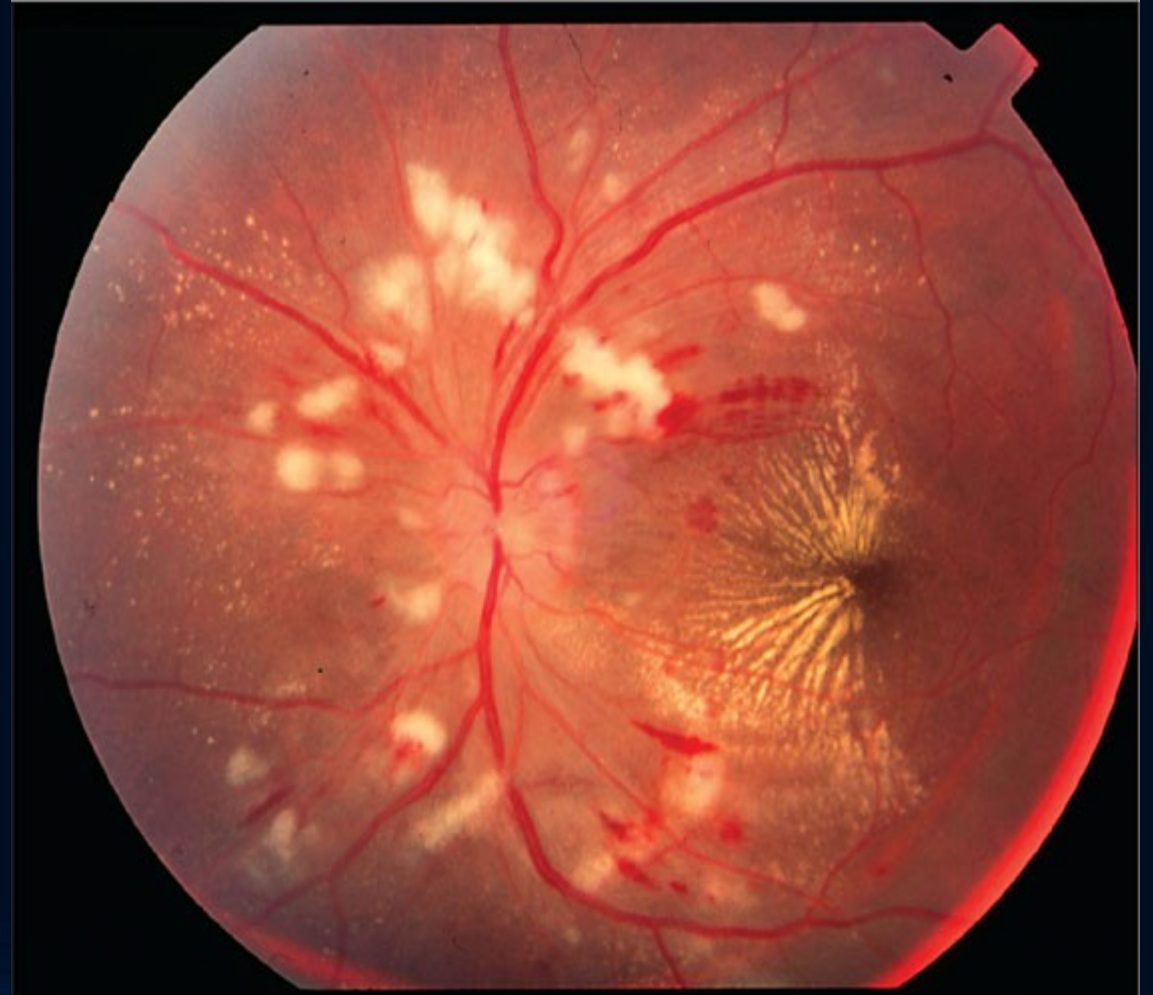
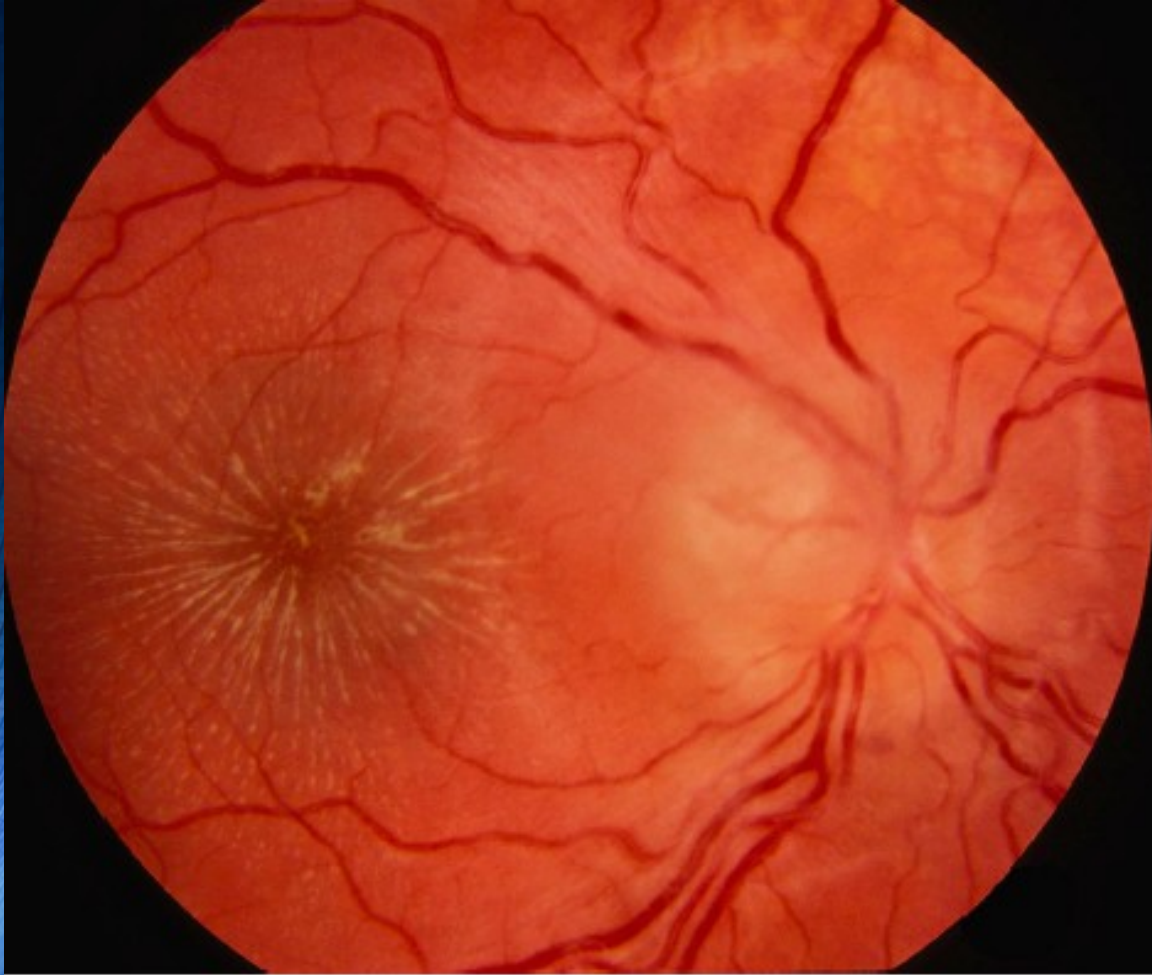

Αιμορραγίες
Μαλακά εξιδρώματα

Σκληρά εξιδρώματα

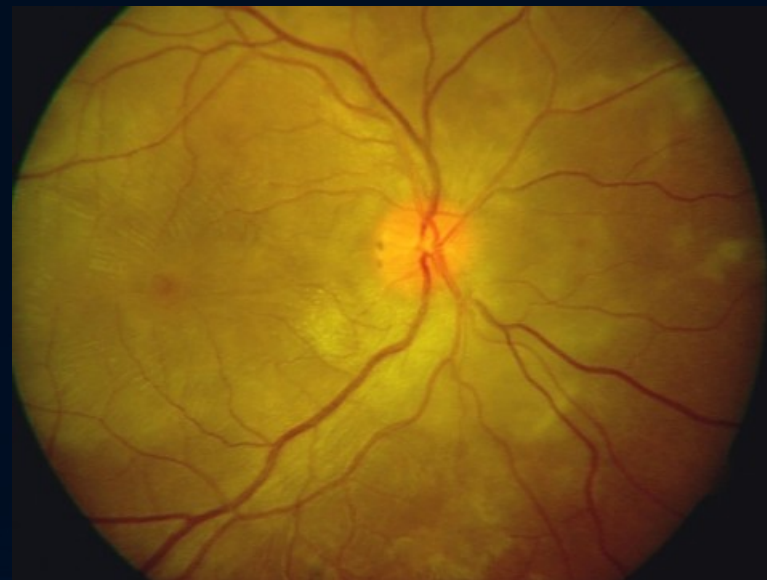
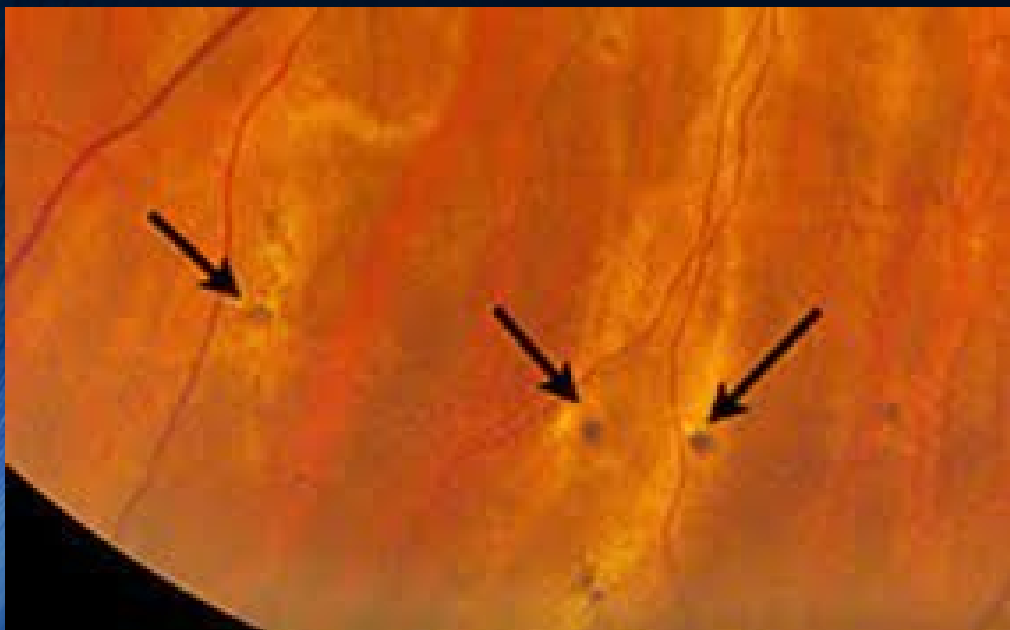
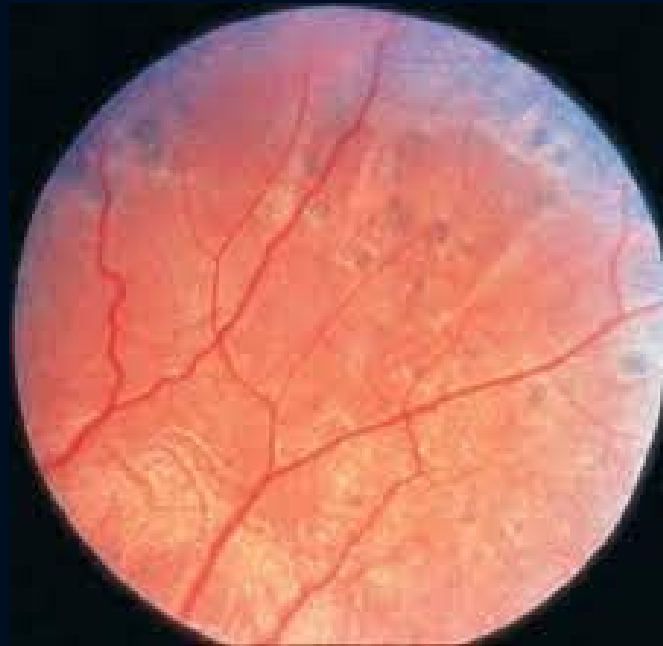

Οίδημα οπτικής θηλής



Χοριοειδικές αλλοιώσεις

Elschnig spot
Siegrist streaks



ΚΑΤΑΤΑΞΗ

scheie

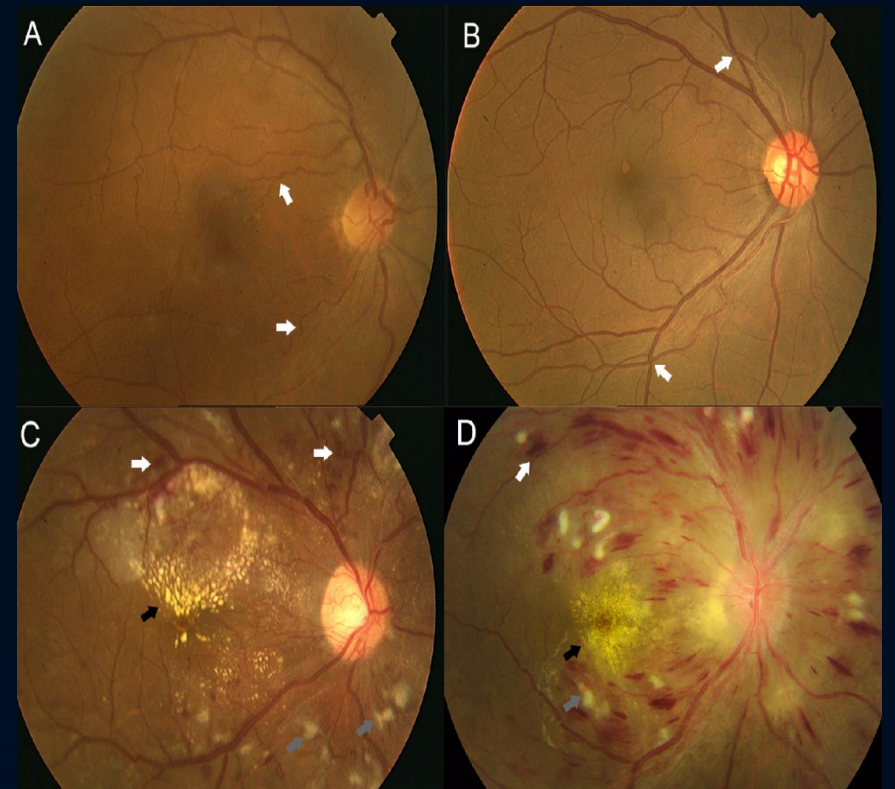
ΣΤΑΔΙΟ 0: Υπέρταση χωρίς ορατές αλλοιωσεις

ΣΤΑΔΙΟ 1 : διάχυρη στένωση αρτηριών

ΣΤΑΔΙΟ 2 : μεγαλύτερη στένωση διάχυτη και εντοπισμένη

ΣΤΑΔΙΟ 3 : 2+ αιμορραγίες

ΣΤΑΔΙΟ 4 : 3+ σκληρά εξιδρώματα, οίδημα ΟΘ



ΚΑΤΑΤΑΞΗ

Εμφάνιση αγγείων

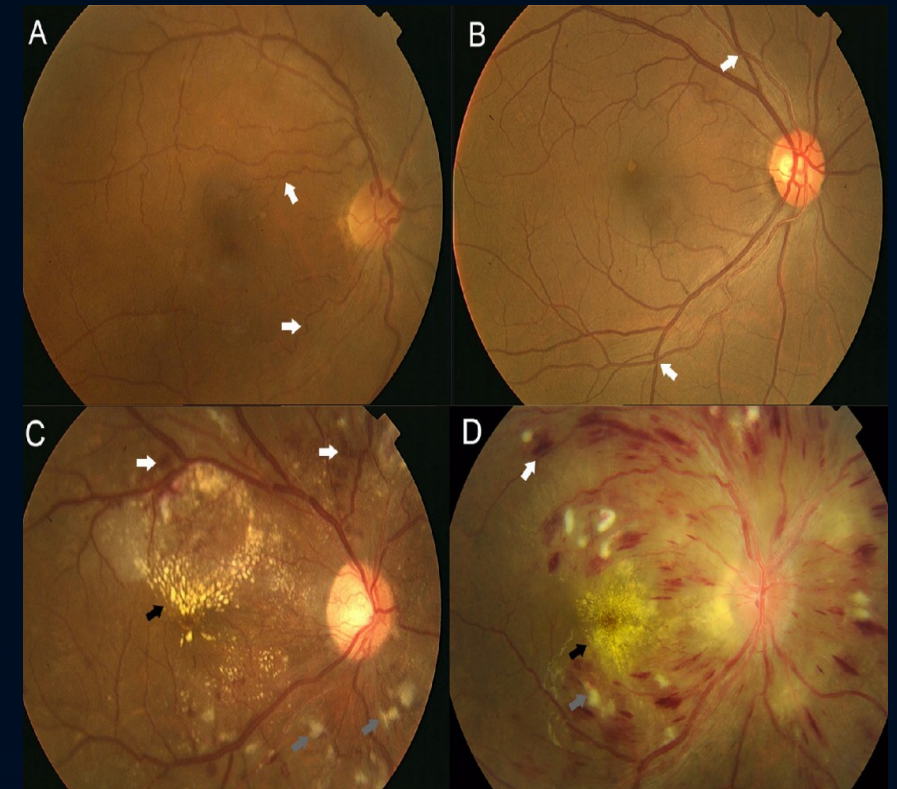
ΣΤΑΔΙΟ 0: φυσιολογικά

ΣΤΑΔΙΟ 1: διεύρυνση της αντανάκλασης με ελάχιστα σημεία διασταύρωσης

ΣΤΑΔΙΟ 2: εντονότερα σημεία διασταύρωσης

ΣΤΑΔΙΟ 3: αγγεία με εικόνα χάλκινου καλωδίου

ΣΤΑΔΙΟ 4: εικόνα ασημένιου καλωδίου



Στάδιο 1 και 2 χρόνια, ήπια υπέρταση

Στάδιο 3 και 4 οξεία, υψηλή υπέρταση

Αναστρέψιμα Αιμορραγίες, οίδημα, εξιδρώματα.

Μη αναστρέψιμα Στενώσεις, διατάσεις αγγείων, ατροφία ΜΕ, ΟΝ.

Σχέση υπέρτασης-υπερτασικής αμφιβληστροειδοπαθειας

- 50-70 % αιμορραγίες
- 30-40% στενώσεις αρτηριών
- 70-80% παθολογικές αρτηριοφλεβικές διασταυρώσεις

Προγνωστικοί δείκτες

- Κυρίως τα στάδια 3 και 4
- Διάμετρος φλεβών
- Λόγος διαμέτρου αρτηριών / φλεβών
- Λιγότερο η στένωση αρτηριών

ΕΥΧΑΡΙΣΤΩ

